6 Glaucoma crónico simple

Roberto Sampaolesi

Objetivos docentes

Al completar esta Unidad Didáctica, los alumnos deben ser capaces de:

1. Definir el concepto de glaucoma crónico simple (o primario de ángulo abierto).
2. Identificar el glaucoma crónico como una causa prevenible de pérdida visual progresiva, indolora e irreversible que puede conducir a la ceguera si no es tratado adecuadamente.
3. Exponer el significado de la hipertensión ocular, del daño anatómico del nervio óptico y su repercusión funcional en el campo visual.
4. Describir la fisiopatología de las lesiones en el nervio óptico y el campo visual.
5. Colaborar en el despistaje del glaucoma mediante la detección de sus factores de riesgo.
6. Ser capaz de explicar el tratamiento médico y quirúrgico al paciente.
7. Describir los efectos adversos sistémicos más frecuentes tras la administración de tratamiento tópico para esta enfermedad.

Importancia del tema

- El glaucoma primario de ángulo abierto (GPAA) o crónico simple afecta a casi el 2 % de la población mayor de 40 años, con más de 100 millones de afectados en todo el mundo (datos de la OMS). Pero, como la tendencia de la población es al envejecimiento, se estima que su número aumentará en los próximos años (un 50 % para 2020).
- La prevalencia es de tres a ocho veces más alta (según los estudios) en las personas de 70 años, respecto a las de 40.
- En estos momentos, es la segunda causa de ceguera mundial y, sin embargo, un diagnóstico precoz y un tratamiento adecuados pueden prevenir su progresión y evitar la ceguera.
- Se han identificado varios factores de riesgo como el valor de la presión ocular, la edad avanzada, el menor espesor de la córnea y factores raciales (es más frecuente en la raza negra, en especial en afroamericanos) o familiares. Es importante conocerlos porque ayudan a establecer estrategias de detección precoz de la enfermedad.

1. Concepto y recuerdo anatomofisiológico

«Bajo la denominación de glaucoma se definen una serie de estados patológicos consecutivos a un aumento de la presión ocular y cuyo hecho más señalado es ese aumento de la presión ocular. La no regulación de la presión ocular conduce a la ceguera» (Hans Goldmann).

En estos estados patológicos se producen varias alteraciones, como la disminución de la perfusión de la cabeza del nervio óptico y procesos isquémicos que afectan a las células ganglionares de la retina, lo que se traduce

CAPITULO 6 (67-80).indd 67 18/10/11 8:05

El glaucoma comienza como una enfermedad del segmento anterior del ojo, en el que existe una resistencia aumentada a la evacuación del humor acuoso, dando lugar a una presión intraocular elevada, o demasiado alta para el ojo del paciente, lo que produce daño al nervio óptico de ese paciente (neuropatía óptica progresiva con atrofia y aumento de la excavación papilar, que se manifiesta en alteraciones del campo visual, características del glaucoma).

en un deterioro progresivo de la capa de fibras nerviosas de la retina y del nervio óptico, causando así la neuropatía óptica glaucomatosa.

Existen varios tipos de glaucoma: glaucoma congénito, glaucoma crónico simple de ángulo abierto, glaucoma por cierre angular y glaucomas secundarios (pseudoexfoliativo o capsular, pigmentario, inflamatorio, neovascular, etc). El más frecuente, y objeto de esta Unidad Didáctica, es el glaucoma crónico simple de ángulo abierto o glaucoma primario de ángulo abierto (GPAA).

El humor acuoso es producido por los procesos del cuerpo ciliar (también denominados crestas ciliares, que asientan en la parte anterior o *pars plicata* del cuerpo ciliar) y nutre al cristalino y la córnea. El humor acuoso se secreta a razón de aproximadamente 2,5 μl por minuto, baña la cámara posterior, circula entre el iris y cristalino, accede a la cámara anterior a través de la apertura pupilar y la ocupa.

La eliminación del humor acuoso se produce en el ángulo iridoeslerocorneal (ángulo de la cámara anterior), a través del trabéculo o malla trabecular (porosa y fenestrada) que lo conduce al canal de Schlemm, hacia la circulación venosa del ojo. Existe otra vía de evacuación de menor volumen (20 %), denominada uveoescleral (a través de la coroides).

El globo ocular requiere una presión intraocular fisiológica que se mantiene dentro de un rango (en el adulto, 10 a 21 mmHg), gracias a un equilibrio entre la cantidad de humor acuoso que se produce y la que se evacua del globo ocular.

Existe una técnica de exploración clínica denominada gonioscopia que permite la visualización de las estructuras del ángulo mediante una lente especial. De este modo, se puede clasificar la apertura del ángulo según la relación entre el iris y el resto de las estructuras del ángulo en abierto o cerrado.

Al elevarse la presión intraocular (PIO), se produce compresión de la pared del globo ocular, incluidos la cabeza del nervio óptico, así como sus vasos. Esto provoca que los axones de las células ganglionares se opriman contra la lámina cribosa, interrumpiendo el flujo axoplásmico y la llegada de factores neurotróficos desde las células del sistema nervioso central (SNC). También se produce un compromiso de la perfusión arterial del nervio óptico que contribuye a la lesión axonal.

La presión de perfusión ocular es determinante en la patogénesis de los glaucomas; cuando disminuye, constituye su factor de riesgo principal.

2. Diagnóstico

El diagnóstico se realiza generalmente cuando los pacientes acuden a la consulta del oftalmológo cerca de los 40 años, en busca de lentes para la lectura, pues deben corregir su presbicia, o cuando consultan por otra causa. Si el oftalmólogo mide de rutina la PIO, descubre la hipertensión ocular.

El glaucoma crónico de ángulo abierto es una enfermedad silenciosa, que no se anuncia, que no da síntomas.

La exploración del segmento anterior no revela nada anormal. Los pacientes conservan la visión central hasta estadios muy avanzados de la enfermedad; esta es una causa más que contribuye a ocultar la enfermedad. Cuando la enfermedad está avanzada, el examen del fondo de ojo (oftalmoscopia) descubre la lesión del nervio óptico (papila glaucomatosa), que es un signo bastante característico de la enfermedad (con aumento de la excavación papilar y atrofia) y que indica la muerte de las fibras del nervio óptico (por apoptosis).

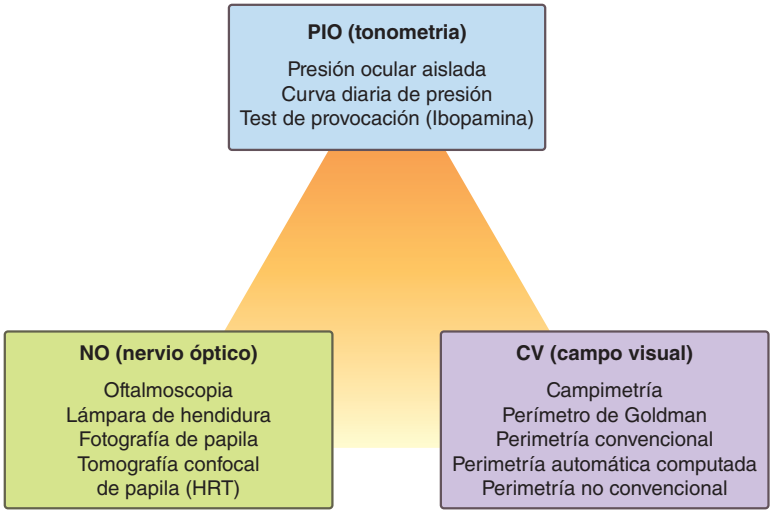

Figura 6.1. Puntos cardinales del diagnóstico del glaucoma crónico simple.

Breve recuerdo etimológico

Atalamia: del griego *a(n)-* «no» + del latín *thalamus* «ventrículo».
Escotoma: del griego *escotos* «oscuridad».
Glaucoma: del griego *glauk-* «verde azulado» + *-ō-ma* «resultado de un proceso».

El diagnóstico, las pruebas para conocer el grado de evolución al que ha llegado la enfermedad y el seguimiento de la misma están esquematizados en la **Figura 6.1.** Un triángulo representa sus características, en el vértice aparece la PIO aumentada, que es la primera manifestación. En el otro vértice se sitúan las alteraciones anatómicas del nervio óptico y en el tercero, las alteraciones funcionales patognomónicas del campo visual.

2.1. Presión intraocular (tonometría)

Se determina mediante aparatos denominados tonómetros, como el de aplanación, ideado por Goldmann en 1964 **(Fig. 6.2).** Este y otros tonómetros no compensan un factor importante como son las características de la córnea (espesor, rigidez, etc.) sobre la que se aplican. En la actualidad, se debe medir el espesor de la córnea (paquimetría) y corregir la medida obtenida de la PIO. El espesor corneal normal oscila entre 537 y 562 μ. Habitualmente, a mayor grosor de córnea más sobreestimada está la lectura tonométrica por aplanación. De modo análogo, a menor grosor corneal, la medida tonométrica más infraestima el valor real de la PIO.

El oftalmólogo puede detectar la PIO elevada mediante: 1) *medida aislada*, es la que se intenta de entrada en todos los casos. Sin embargo, en muchos pacientes, se puede encontrar que a las horas habituales de consulta es casi siempre normal, por lo cual, frente a una sospecha, si se quiere descartar que la PIO esté realmente elevada, hay que realizar un segundo estudio; 2) *curva diaria de presión*, en la que la primera toma se realiza a las 6 de la mañana, en la cama, y luego se toma durante el día cada tres horas hasta la noche y se calcula la media y la variabilidad diaria, que no deben pasar los 19,1 y 2,1 mmHg, respectivamente. Si los valores son ma-

Los valores de tonometría medios en la población normal son de 15 mmHg +/– 2,5 y tienen una variación circadiana similar a la presión arterial (mayor a primera hora de la mañana), por lo que es importante conocer la hora de las determinaciones de la PIO.

Abreviaturas utilizadas comúnmente en oftalmología

AC: anhidrasa carbónica.
ANR: anillo neurorretiniano.
ASI: actividad simpaticomimética intrínseca.
CFNR: capa de fibras nerviosas de la retina.
CLV: varianza de la pérdida corregida.
CPSD: desviación estándar patrón corregida.
CV: campo visual.
EPNP: esclerectomía profunda no perforante.
EPOC: enfermedad pulmonar obstructiva crónica.
FDT: perimetría de doble frecuencia.
HRT: tomografía computarizada de Heidelberg.
MD: defecto medio (indicador de defectos difusos).
mmHg: milímetros de mercurio (unidad de presión).
PIO: presión intraocular.
SNC: sistema nervioso central.
TEC: trabeculectomía.
VC y sLV: variancia corregida (indicador de defectos escotomatosos).

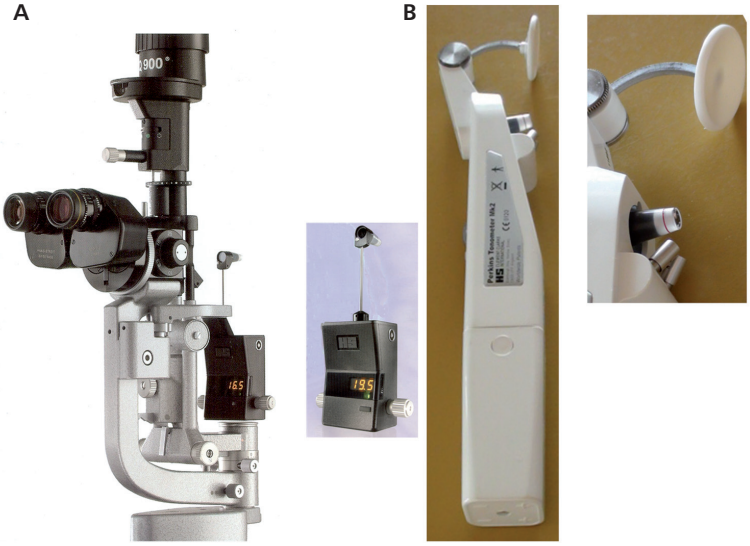

Figura 6.2. Tonómetros de aplanación. A) Tonómetro de Goldmann, que se monta en la lámpara de hendidura. B) Tonómetro de aplanación de Perkins, que se sostiene normalmente con la mano y se apoya en la frente del paciente.

yores y el nervio óptico y los campos visuales son todavía normales, se clasifica a este glaucoma en el periodo hipertensivo; 3) *prueba de provocación*: se puede realizar aplicando una primera gota y otra segunda a los 5 minutos de Ibopamina, que aumenta la secreción del humor acuoso. Si 40 minutos después la PIO se ha elevado > 5 mmHg, la prueba es positiva. Esta última es indicativa de que existe un aumento en la resistencia a la salida del humor acuoso en el trabéculo, con tendencia a desarrollar picos hipertensivos y daño glaucomatoso, a diferencia de los que presentan una facilidad de evacuación trabecular normal, para los que la prueba es negativa.

Hay un grupo de pacientes en los que los valores de PIO no están significativamente elevados e incluso presentan valores por debajo de la media y dos desviaciones estándar, y reciben el nombre de *«glaucomas normotensionales»,* que se diagnostican por el resto de las alteraciones que se producen en cualquier glaucoma. Su frecuencia no es desdeñable. Sin embargo, en muchos de estos casos, si se realiza una curva tensional a lo largo del día o se somete a una prueba de provocación (Ibopamina), se podrá constatar que la PIO en la curva diaria de presión se eleva a momentos que no son los coincidentes con las horas de consultas diarias (de las 9 h a las 20 h). Ya en 1946 Sjögren acuñó el término «seudo-glaucoma de tensión baja» para referirse a estas y otras situaciones similares. Los términos *«glaucoma de tensión normal», «normotensional»* o *«de tensión baja»* se utilizan de modo equivalente para describir la existencia de daño glaucomatoso en ausencia de PIO elevada detectable. El análisis meticuloso de series de hasta 14.000 ojos, como las que han llevado a cabo este autor y otros independientes,

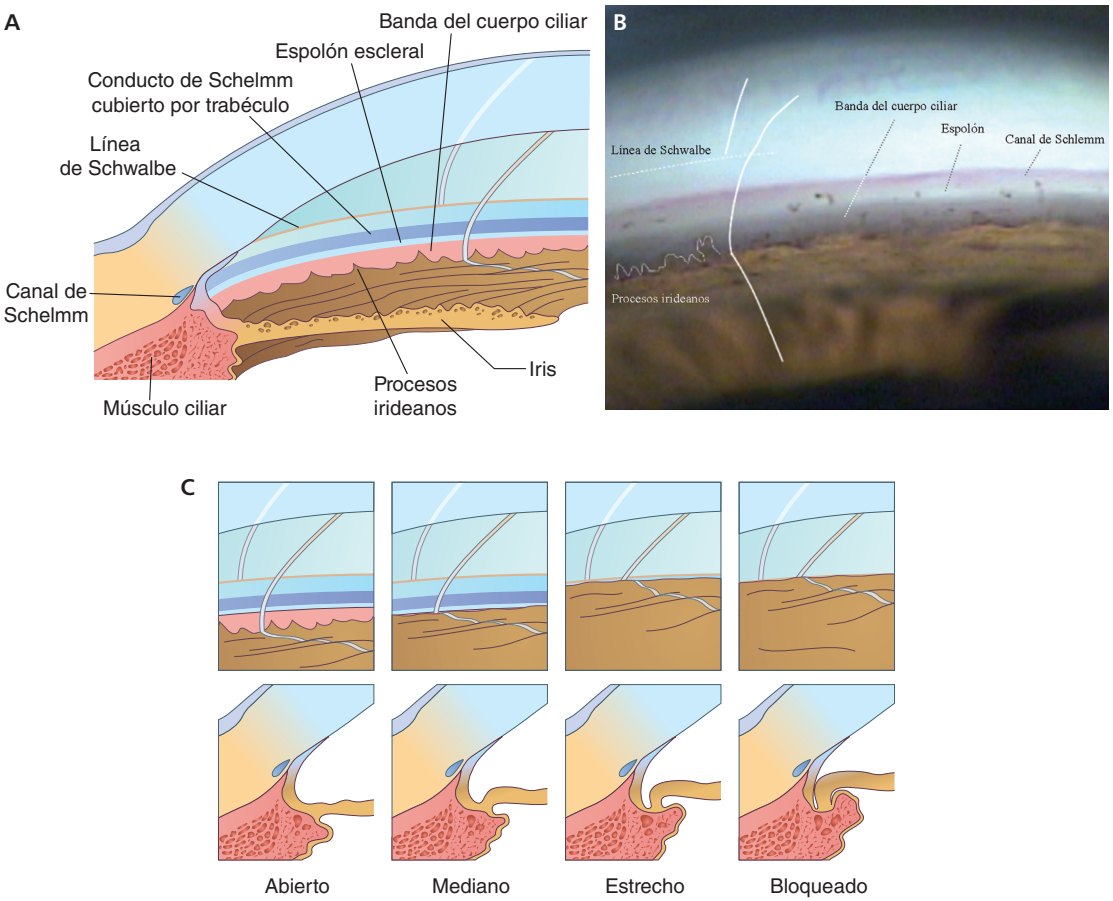

Figura 6.3. Ángulo camerular. A) Elementos del ángulo. B) Goniofotografía. C) Distintos tipos de ángulo según su apertura.

arrojan frecuencias de glaucoma normotensional verdadero de 1-2/1.000 y 1/2.000, respectivamente.

Por el contrario, hay otro grupo de pacientes con valores por encima de los considerados como normales desde un punto de vista estadístico y que no desarrollan lesiones funcionales y que se denominan *«hipertensos oculares»*. Su diagnóstico no es fácil, pero son sujetos normales que no tienen que ser tratados. No obstante, sí deben ser explorados con periodicidad por el oftalmólogo.

2.2. Ángulo camerular (gonioscopía)

Como se ha explicado anteriormente, el oftalmólogo lo explora con una lente y permite clasificar los glaucomas primarios y secundarios (pseudoexfoliativo o capsular, pigmentario, neovascular, traumático, etc). En la **Figura 6.3** se observan los elementos de un ángulo abierto normal y los distintos tipos de ángulo.

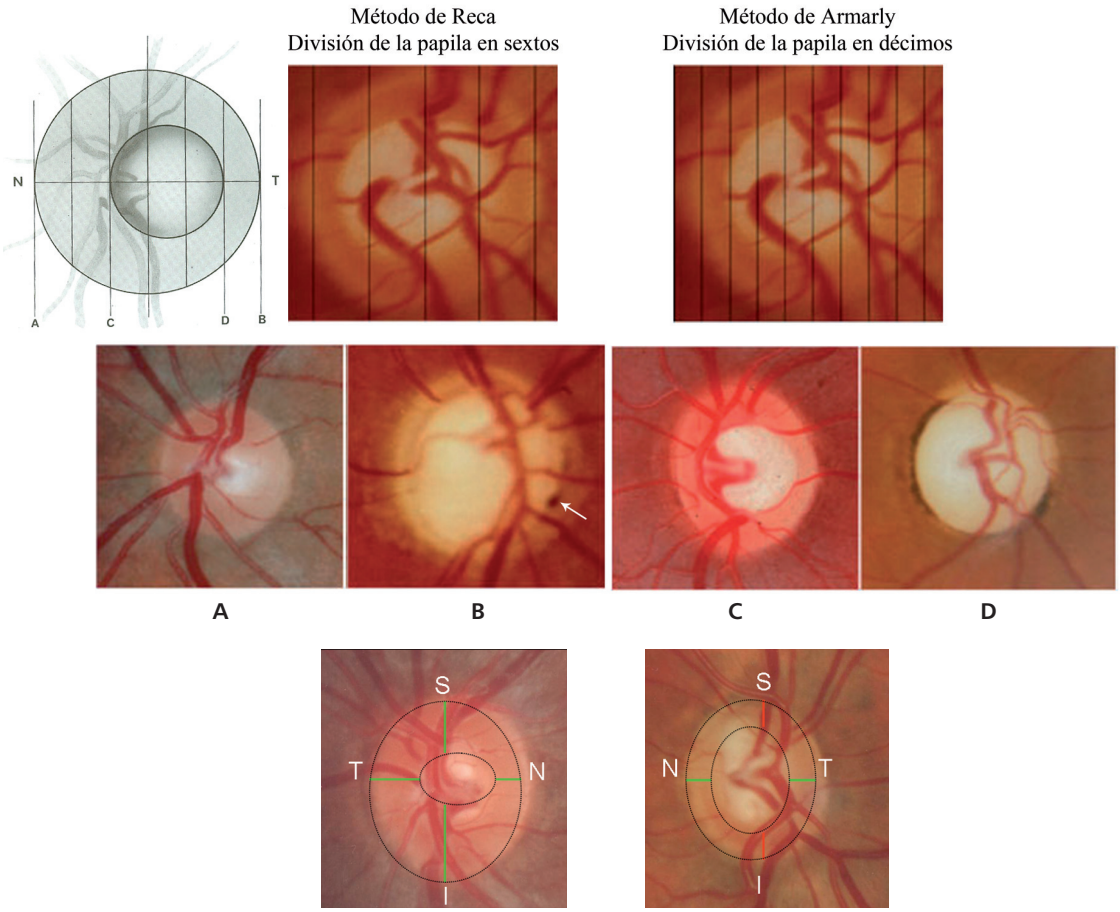

Imagen 6.1. El nervio óptico en el glaucoma. *Arriba.* Valoración de la excavación papilar y de la mitad temporal del borde papilar por el método de Reca: divide la papila en seis partes y la excavación en tercios. La excavación puede oscilar entre 0/6 (cuando no hay excavación) y 6/6 (cuando hay excavación total de la papila): en el primer caso el anillo neurorretiniano (ANR) será de 6/6 y en el último de 0/6. El método de Armali divide la papila en décimos abarcando de 0/10, ante la ausencia de excavación, hasta 10/10 para una excavación total. A) Papila normal (excavación 1/6 y ANR 5/6). B) Papila glaucomatosa (excavación 5/6, ANR 1/6, muy fino, y hemorragia en el borde papilar —flecha—). C) Papila de color rosado (excavación 3/6 y ANR 3/6). D) Papila pálida (atrófica) en un glaucoma terminal (excavación 5/9 y ANR 1/6). Se observa la lámina cribosa casi en su totalidad. *Abajo.* Regla ISNT para la valoración del ANR de la papila. A) Papila normal en la que el anillo muestra un grosor del ANR decreciente desde su aspecto inferior a temporal: I>S>N>T. B) Papila glaucomatosa en la que no se respeta la regla ISNT: los aspectos inferior y superior del ANR están adelgazados y no son más gruesos que el aspecto nasal y temporal.

2.3. Nervio óptico

La excavación del nervio óptico **(Imagen 6.1)** suele progresar al principio en el eje vertical o hacia un lado y, finalmente, se acompaña de palidez (por atrofia) y, con cierta frecuencia, de la aparición de hemorragias en el borde papilar (denominadas en «astilla» y que se consideran infartos locales). En la clínica diaria, los oftalmólogos utilizan aparatos de análisis de la morfología del nervio óptico como el HRT (Heidelberg Retina To-

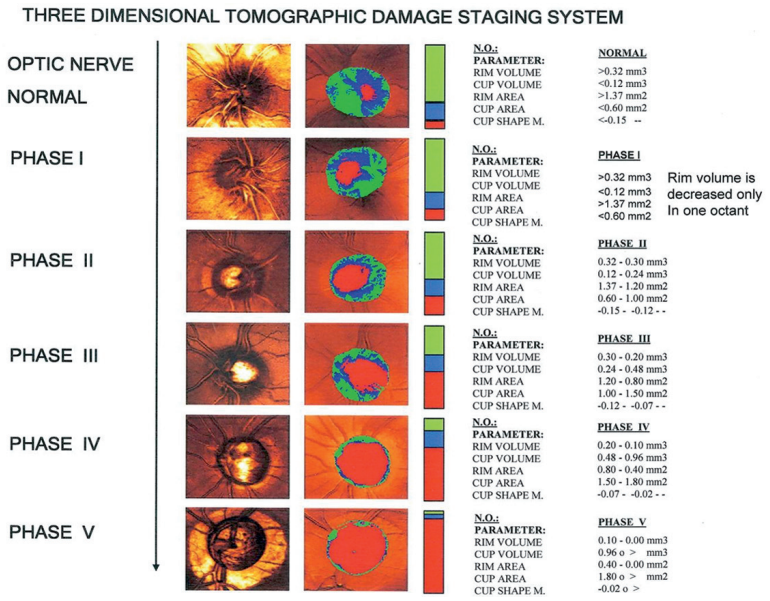

Figura 6.4. Análisis de imagen del nervio óptico glaucomatoso a lo largo de su periodo evolutivo. A la derecha, se muestran los resultados de distintas medidas: volumen y área del anillo neurorretiniano, volumen, área y forma de la excavación. En este caso, el HRT proporciona las distintas fases (6) de la progresión de la enfermedad.

Principales términos y abreviaturas en inglés

Compliance = cumplimiento.
CLV: corrected loss variance.
FDT: frequency doubling technology.
GSG: glaucoma staging system (clasificación del campo visual según Brusini).
HRT: Heidelberg Retina Tomography.
IOP: intraocular pressure.
MD: mean defect.
NPDS: non-penetrating deep sclerectomy.
RNFL: retinal nerve fiber layer.
sLV: corrected low variance.
TEC: trabeculectomy.
VF: visual field.

mograph) **(Fig. 6.4)** y del grosor de la capa de fibras nerviosas de la retina muy sofisticados para medir estos cambios, pero se recurre de forma habitual a expresar la progresión de la atrofia glaucomatosa por un cociente denominado E/P (es decir, excavación/papila). De forma subjetiva, con el oftalmoscopio de imagen recta, o preferiblemente con la lámpara de hendidura y una lente, se estima el tamaño de la excavación en comparación con el diámetro de la papila. Una papila que no tenga excavación (las hay) tendrá una relación E/P de cero. Una papila con una excavación que ocupe la totalidad de su superficie tendrá una relación E/P de 1,0. No es habitual que una persona normal tenga papilas con relaciones E/P superiores a 0,6 ni que haya una fuerte asimetría papilar entre un ojo y su adelfo.

Tras elevarse la tensión ocular, aparecen los primeros signos de alteración anatómica del nervio óptico con un aumento de la excavación papilar, donde a veces se producen muescas; estas primeras alteraciones anatómicas detectables corresponden al *periodo preperimétrico* del glaucoma.

2.4. Campo visual

El campo visual se determina con precisión mediante los denominados «perímetros»; los más habituales hoy en día son los computarizados (Octopus y Humphrey), aunque en estos momentos se trabaja en los denominados «perímetros no convencionales» (se consideran las más exactos y utilizan test de contraste, con barras blancas y negras como estímulo o círculos blancos y negros concéntricos de distinta luminosidad, como en la perimetría de doble frecuencia). Estos nuevos perímetros son los que detectan más precozmente los defectos del glaucoma porque estimulan las células magnocelulares (células MY).

Con el tiempo, a las alteraciones de la PIO y el nervio óptico se añade la alteración funcional del campo visual con la aparición de defectos difusos y defectos escotomatosos típicos del glaucoma, como son los arciformes, con escalón nasal; entonces el glaucoma pasa a su *periodo perimétrico*.

Los perímetros que estimulan las células magnocelulares (células MY), que son las primeras en deteriorarse en el glaucoma y, además, las que determinan en gran medida la aparición de los defectos campimétricos, son los que detectan más precozmente las alteraciones del campo visual características del glaucoma.

Los perímetros computarizados manejan una gran cantidad de datos, por lo que recurren a presentarlos mediante índices. Los más importantes: el defecto medio (MD), que cuantifica los defectos difusos, y la variancia corregida (VC y sLV), que determinan los escotomas glaucomatosos. Los defectos característicos glaucomatosos están esquematizados en la **Figura 6.5.A.** y, al igual que ocurre con la papila, también presentan una progresión que suele ser característica **(Fig. 6.5.B).**

3. Tratamiento

La clave es conseguir que «no progresen» las lesiones del campo visual. Para ello, la terapéutica del GPAA se basa en tres pilares: tratamiento médico, láser y quirúrgico.

El *objetivo* del tratamiento del glaucoma es preservar la función visual, aunque lo único que puede hacerse es reducir la PIO por debajo de un nivel que se considere seguro para el nervio óptico de cada paciente. A esta PIO se la suele denominar «presión objetivo» y como norma general debe ser más baja cuanto más avanzado esté el glaucoma.

3.1. Tratamiento médico

El tratamiento médico, por medio de la instilación tópica de fármacos hipotensores, es la primera línea de elección para los glaucomas primarios de ángulo abierto y para la mayoría de los glaucomas secundarios. De no resultar suficientemente efectivo y comprobar progresión de la enfermedad, se debe cambiar a procedimientos con láser o tratamientos quirúrgicos.

Existen distintos y numerosos fármacos hipotensores oculares, los cuales deben utilizarse en distintas líneas. Los fármacos de utilización tópica cotidiana son: betabloqueantes (selectivos y no selectivos), inhibidores de la anhidrasa carbónica (AC), alfa-2 agonistas adrenérgicos y los análogos de las prostaglandinas:

Los betabloqueantes tópicos están contraindicados formalmente en los pacientes asmáticos y con enfermedad pulmonar obstructiva crónica (EPOC), aunque existen algunos selectivos (como el Betaxolol) o con actividad simpaticomimética intrínseca (como el Carterolol) que producen menos efectos secundarios sistémicos.

— *Betabloqueantes:* han sido los fármacos más utilizados para el tratamiento del glaucoma. Su mecanismo consiste en bloquear los receptores β del epitelio no pigmentado del cuerpo ciliar, reduciendo la producción de humor acuoso. Como existen receptores β1 en el corazón y β2 en el pulmón, pueden producir bradicardia y broncoespasmo. Reducen la PIO un 15 % aproximadamente y suelen instilarse dos veces por día.

— *Inhibidores tópicos de la anhidrasa carbónica:* inhiben la acción de la enzima anhidrasa carbónica, que actúa en la formación del humor acuoso en el epitelio no pigmentado del cuerpo ciliar. Se pueden emplear en forma sistémica (comprimidos y, excepcionalmente, parenteral), generalmente de forma breve y ante situaciones de urgencia. La forma tópica es de uso crónico. Es un agente de segunda línea y fármaco de elección para uso en niños (único aceptado por la FDA en EE. UU.). Se instila tres veces por día en monoterapia, o dos veces por día en su asociación fija con betabloqueantes.

— *Alfa-2 agonistas adrenérgicos:* son agentes selectivos para los receptores alfa-2 adrenérgicos. Actúan primordialmente reduciendo la producción de humor acuoso por medio de la vasoconstricción de las

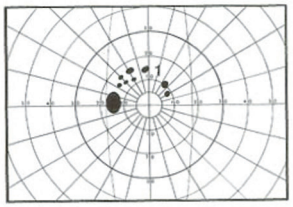

Pequeños escotomas aislados

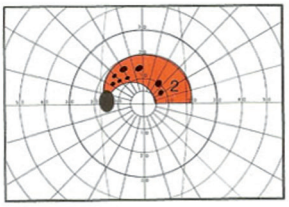

Escotoma arqueado de Bjerrum superior

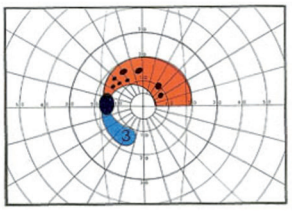

Escotoma arqueado de Bjerrum inferior

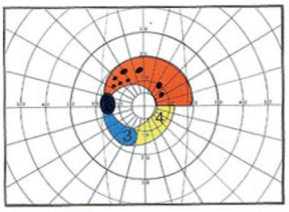

Unión de escotomas aislados inferior y superior y escalón de Rönne

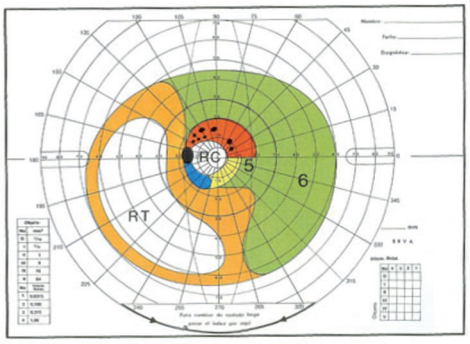

5- escalón de Rönne

6- gran pérdida del campo nasal

RT- remanente temporal

RG- remanente central

A



B

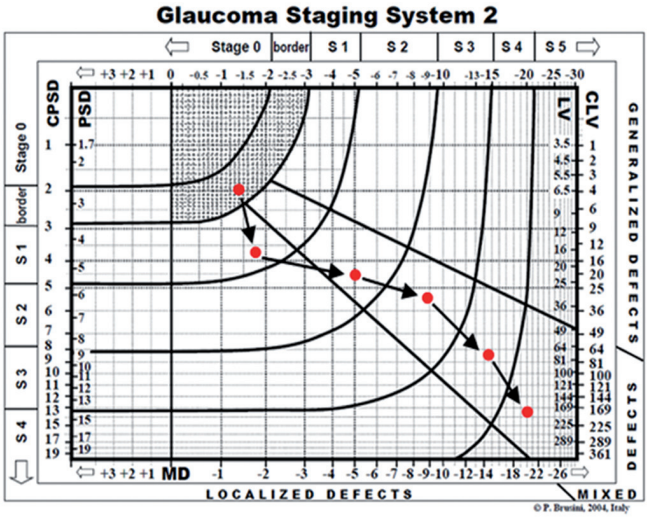

C

Figura 6.5. Perimetría en el glaucoma. A) Defectos característicos glaucomatosos. B) Evolución de un campo visual automatizado. Prueba umbral repetida en el tiempo en la que se constata el deterioro progresivo. C) El Glaucoma Staging System 2 (GSS 2) de Brusini facilita el seguimiento de la evolución de la perimetría. Para ubicar el campo visual del paciente, se une una línea desde el valor del defecto medio («MD» —en abcisas—) hasta encontrar el valor de la «varianza de la pérdida corregida» (CLV —en ordenadas—) y así se obtiene el punto que indicará el estadio del campo visual. Si el oftalmólogo dispone de un campímetro Humphrey, reflejará la desviación media («MD») y la desviación estándar patrón corregida («CPSD»), que son los conceptos correspondientes con esta tecnología a los expresados por los acrónimos MD y CLV en el campímetro Octopus.

arteriolas del cuerpo ciliar. Estos fármacos están formalmente contraindicados en pacientes pediátricos, por producir desde somnolencia hasta hiperactividad del sistema nervioso central.

— *Análogos de las prostaglandinas:* estos fármacos actúan sobre receptores E-2, activando unas proteasas que degradan las fibras de colágeno de la vía uveoescleral (o alternativa), por lo cual aumentan la salida del humor acuoso por esta vía, produciendo una importante disminución de la PIO, de hasta el 30 % sobre el valor basal. Están indicados actualmente como fármaco de primera elección en el tratamiento del glaucoma, como monoterapia (único fármaco). Sus efectos colaterales son la hiperemia conjuntival (generalmente limitada a los tres primeros meses), la hiperpigmentación del iris y de la piel periocular y la sensación de cuerpo extraño, así como también el aumento del número de las pestañas y su entrecruzamiento.

En la práctica actual se suele seguir el siguiente esquema: como fármacos de primera línea, de ser posible y de no haber contraindicaciones, suele comenzarse el tratamiento con análogos de las prostaglandinas.

Primera línea:	Análogo prostaglandínico	(una instilación diaria)
Segunda línea:	Betabloqueantes	(dos instilaciones diarias)
	Inhibidores tópicos de la AC	(tres instilaciones diarias)
	o	
	Asociación fija betabloqueante + Inhibidor tópico de la AC	(dos instilaciones diarias)
	o	
	Asociación fija betabloqueante + Análogo prostaglandínico	(una instilación diaria)
Tercera línea:	Alfa-2 agonistas adrenérgicos	(dos instilaciones diarias)
	o	
	Asociación fija betabloqueante + Alfa-2 agonista adrenérgico	(dos instilaciones diarias)

Se denomina «cumplimiento» a la forma en que el paciente obedece administrándose el tratamiento médico indicado. Si cumple estrictamente y mantiene la curva diaria de PIO normal, el campo visual no se deteriora. Sin embargo, si el paciente no se instila las gotas o las abandona por un periodo de años o meses, el campo se empeorará indefectiblemente **(Fig. 6.6).**

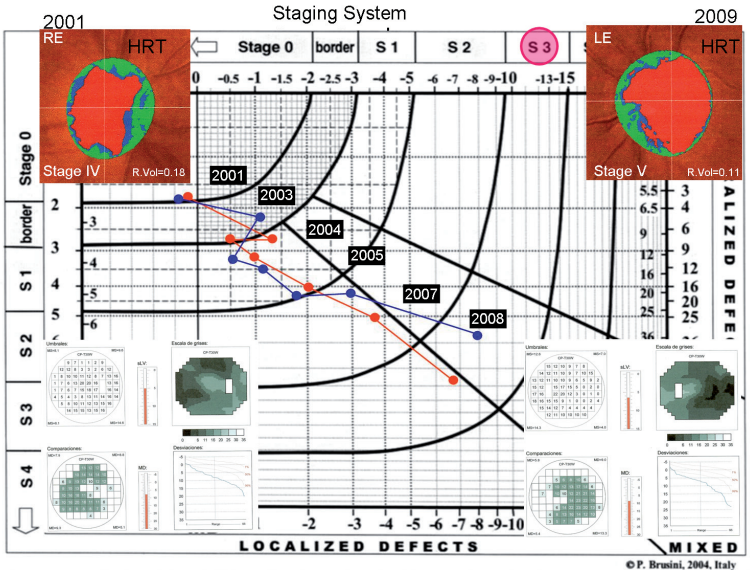

Figura 6.6. Efecto del no cumplimiento del tratamiento sobre el deterioro morfológico y funcional en glaucoma. Se muestra el avance de la excavación papilar y de los defectos del campo visual en un paciente que pasó 8 años desde el diagnóstico sin haberse administrado el colirio hipotensor prescrito. La pendiente del daño funcional le ha conducido a una pérdida casi total del campo visual atribuible a la falta de cumplimiento del paciente.

3.2. Tratamiento láser y quirúrgico del glaucoma de ángulo abierto

3.2.1. Terapéutica láser

Algunos oftalmólogos, antes de llevar a cabo el tratamiento quirúrgico, realizan el tratamiento por medio del láser de Argón aplicando con lentes especiales una fotocoagulación del trabeculado o malla trabecular *(trabeculoplastia),* técnica que, en general, tiene resultados escasos y poco duraderos.

Cuando el tratamiento médico máximo tolerado no controla suficientemente la enfermedad, se decidirá por terapéutica con láser o por cirugía filtrante.

3.2.2. Cirugía filtrante

Admite fundamentalmente dos modalidades **(Fig. 6.7):**

1. *Cirugía perforante o* ***trabeculectomía****:* cirugía convencional que consiste en crear una vía de filtración subconjuntival que comunique la cámara anterior con el espacio subconjuntival para facilitar el drenaje del humor acuoso. En bastantes casos se aplican antimetabolitos intraoperatoriamente para disminuir los fenómenos de cicatrización que suelen ser causa del fracaso de esta técnica. En un 85 % se regula la presión. Si se agrega antimetabolitos como el 5-fluorouracilo y la mitomicina C, se llega a regulación de la presión en casi el 95 %.
2. *Cirugía no perforante:* ***la esclerectomía profunda no perforante*** (EPNP) es una técnica utilizada más recientemente, en la que se ob-

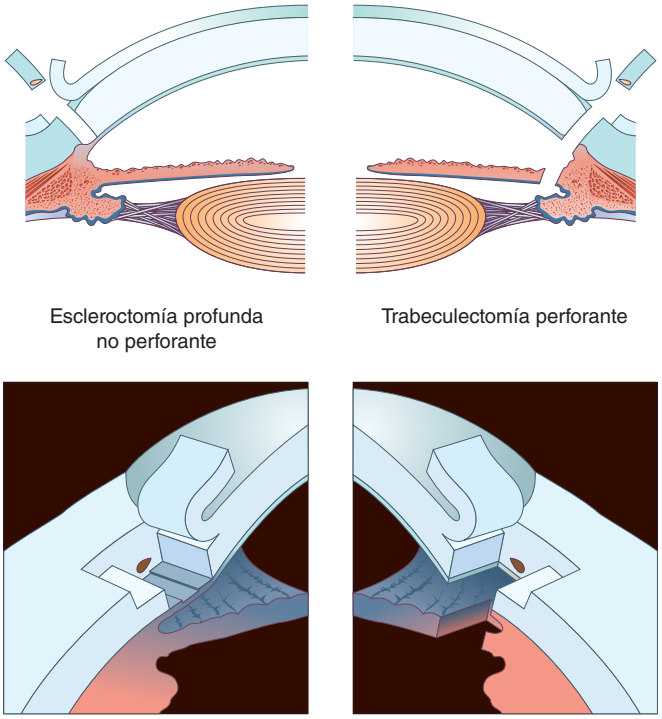

Figura 6.7. Cirugía filtrante del glaucoma. Esclerectomía profunda no perforante y trabeculectomía (técnica perforante en la que también se realiza una iridectomía periférica).

tiene filtración sin perforar toda la pared ocular, sino que se deja una membrana (la pared interna de la malla trabecular y Descemet) sin penetrar. Asocia menos complicaciones (atalamia, maculopatía hipotónica, etc.) que la trabeculectomía.

4. Referencia al oftalmólogo

- Cualquier paciente de 40 años o más con antecedente familiar de glaucoma, aunque aparentemente no padezca ninguna alteración.
- Cualquier paciente en el que se sospeche una presión intraocular elevada.
- Cualquier paciente con una papila que muestre una excavación cuyo tamaño se aproxime a la mitad del diámetro papilar total ($\geq$ 40 %) y/o asimetría entre la papila de un ojo y la del contralateral.

5. Cómo contribuir a la atención primaria de la visión

- Remitiendo al oftalmólogo todos los casos arriba mencionados.

- Realizando una estimación de la presión intraocular, si se dispone de un sistema de medida fiable, o remitiendo al paciente para que el oftalmólogo le mida la presión intraocular como parte de la vigilancia de la salud que hay que realizar en la población que supera la década de los 40 años.
- Extremando las medidas de higiene si se hace tonometría de contacto: utilizando terminales de un solo uso o desinfectando adecuadamente los sistemas reutilizables.
- Examinando el fondo del ojo, con especial atención a la papila, siempre que sea factible. Para ello, el médico de atención primaria puede disponer de un oftalmoscopio o se pueden utilizar sistemas de fotografía retiniana (cámara no midriática).
- Colaborando en las campañas de despistaje de glaucoma; proporcionando información que refuerce la conveniencia de participar en las mismas.
- Ayudando al cumplimiento de la medicación antiglaucomatosa que, en la mayoría de los casos, es de administración crónica.
- Controlando adecuadamente la presión arterial. Cuando un exceso de medicación o una administración extemporánea ha conducido a un paciente hipertenso a una hipotensión sistémica excesiva, producirá una menor presión de perfusión ocular, factor de riesgo fundamental para el glaucoma. Lo ideal es realizar periódicamente una monitorización de la presión arterial con un Holter.

6. Creencias erróneas

— *«El paciente con excavación papilar glaucomatosa y PIO tomada en la consulta de 20 mmHg tiene un glaucoma de presión normal».*

En la práctica la PIO presenta naturalmente una variación circadiana que hace que, pese a que a las 7:00 de la mañana la PIO pueda estar elevada, a las 16:00, cuando se mide la PIO en muchas consultas, se sitúe en valores normales o límite. En estos casos, la obtención de curvas de PIO o las pruebas de provocación desvelarán el comportamiento auténtico de la PIO en el paciente. Es más, en los pacientes con glaucoma, las variaciones circadianas de la PIO son mayores que en la población normal.

— *«Como me dijeron en la última visita que la presión intraocular estaba bien, ya no me voy a poner más las gotas para la tensión».*

Salvo que en una situación excepcional el oftalmólogo indique expresamente al paciente que cese la medicación antiglaucomatosa, esta no deberá retirarse. El/los colirios antiglaucomatosos suelen darse de por vida.

Puntos importantes que hay que recordar

- El humor acuoso se produce mediante filtración activa en el cuerpo ciliar y drena mayoritariamente (80 %) a través de las estructuras del ángulo de la cámara anterior.
- El ángulo de la cámara anterior puede estar abierto o cerrado, según se disponga anatómicamente el diafragma irido-cristaliniano respecto a las estructuras de la pared del globo ocular.
- El glaucoma crónico simple o glaucoma primario de ángulo abierto no manifiesta síntomas hasta muy avanzada la enfermedad, cuando la pérdida del campo visual es severa e irreversible. Lo mismo ocurre con los glaucomas denominados secundarios (pseudoexfoliativo o capsular, pigmentario, etc.). Solo el glaucoma agudo de ángulo cerrado es sintomático desde su inicio.
- La detección precoz del glaucoma conlleva una actitud diagnóstica activa en una enfermedad que es asintomática hasta sus estadíos más avanzados, pero que, si es diagnosticada y tratada a tiempo, difícilmente conducirá a la ceguera.
- Las características de la córnea, incluidas las que se inducen en la cirugía refractiva con láser, suponen un artefacto frecuente en la estimación de la presión intraocular (PIO) real, siendo unos tonómetros más influenciables que otros.
- El glaucoma se corresponde directamente con hipertensión ocular auténtica —no artefactada por el efecto de la córnea—: en el sospechoso de glaucoma, si realmente padece un glaucoma, la curva diaria de PIO será probablemente diagnóstica y, en su defecto, la prueba de provocación (Ibopamina) positiva.
- La PIO normal se sitúa por debajo de los 21 mmHg.
- Cualquier persona que esté por encima de los 40 años debe tomarse la PIO con periodicidad y debe explorarse las características de su papila (cada dos-cuatro años).
- La presión de perfusión ocular es determinante del glaucoma: el médico de atención primaria tiene una gran responsabilidad sobre el control de los pacientes hipertensos arteriales tratados, evitando la hipotensión excesiva.
- La oftalmoscopia permite visualizar la excavación glaucomatosa de la papila. Ya que el aspecto de los nervios ópticos tiende a ser simétrico en las personas, la existencia de asimetría entre un ojo y otro alertará de su probable condición glaucomatosa.
- Hay que distinguir entre los distintos periodos evolutivos en el glaucoma: 1.º hipertensivo, 2.º pre-perimétrico, 3.º perimétrico. Aunque todo forma un continuo de progresión en el tiempo, algunas escuelas solo etiquetan la enfermedad como «glaucoma» cuando se demuestra alteración del campo visual.
- El seguimiento del paciente con glaucoma comprende el análisis periódico del campo visual, del nervio óptico y la capa de fibras nerviosas de la retina para poder detectar si hay progresión en el daño funcional y anatómico, además de tomar la PIO. Con esta información se decide la oportunidad de incrementar o cambiar el tratamiento previo.
- El tratamiento del glaucoma está enfocado a disminuir la PIO principalmente, bien farmacológicamente o quirúrgicamente. Solo en casos muy aislados la trabeculoplastia con láser controla suficientemente la PIO.
- Se debe continuar el tratamiento farmacológico del glaucoma crónico durante toda la vida, salvo que una intervención quirúrgica logre controlarlo.
- Los fármacos que se utilizan en el tratamiento del glaucoma pueden producir efectos sistémicos notables con relativa frecuencia, así como interacciones medicamentosas.
- La ceguera en el glaucoma puede provenir de un diagnóstico excesivamente tardío. No obstante, en el paciente diagnosticado, puede ocurrir fundamentalmente por: 1) falta de cumplimiento del tratamiento médico con los colirios, 2) negarse por temor a realizar la cirugía que el oftalmólogo le ha indicado, o 3) falta de indicación oportuna de la cirugía y prolongación excesiva del tratamiento médico o láser, pese a la progresión de los defectos.